

# Kỹ thuật nối thực quản hồng tràng kiểu Functional không cắt thực quản và hồng tràng trước bằng máy cắt nối thẳng trong phẫu thuật nội soi cắt toàn bộ dạ dày: Kinh nghiệm qua 106 trường hợp

Đinh Văn Chiến, Nguyễn Văn Hương

Bệnh viện Hữu nghị Đa khoa Nghệ An

## Địa chỉ liên hệ:

Đinh Văn Chiến,  
Bệnh viện Hữu nghị Đa khoa  
Nghệ An  
Km5, Đại lộ Lê nin, Nghi Phú,  
TP Vinh, Nghệ An  
Điện thoại: 0963 311 668  
Email: chienbvna@gmail.com

**Ngày nhận bài: 15/9/2022**

**Ngày chấp nhận đăng:  
25/10/2022**

**Ngày xuất bản: 31/10/2022**

## Tóm tắt

**Đặt vấn đề:** Nghiên cứu đánh giá kết quả và báo cáo kinh nghiệm qua 106 trường hợp nối thực quản hồng tràng tận tận không cắt thực quản và hồng tràng trước bằng máy cắt nối thẳng trong phẫu thuật nội soi cắt toàn bộ dạ dày điều trị ung thư biểu mô dạ dày.

**Đối tượng và phương pháp nghiên cứu:** Nghiên cứu mô tả tiến cứu, các người bệnh được làm miệng nối thực quản hồng tràng tận tận không cắt thực quản và hồng tràng trước bằng máy cắt nối thẳng trong phẫu thuật nội soi cắt toàn bộ dạ dày từ tháng 07/2017 đến 07/2022.

**Kết quả:** Có 106 người bệnh, tuổi trung bình  $63,2 \pm 11,7$  (26 – 88) tuổi. Tỷ lệ nam/nữ 2,3/1. 10,4% tổn thương dạ dày ở 1/3 trên và 88,7% là 1/3 giữa. 4,7% có tai biến trong mổ và 3,6% biến chứng sau mổ, không có biến chứng rò miệng nối, tử vong trong và sau mổ. Có 2 (1,8%) trường hợp lỗi kỹ thuật làm miệng nối thực quản hồng tràng trong mổ. Thời gian phẫu thuật trung bình là  $201,5 \pm 29,0$  (145 - 270) phút, thời gian nằm viện sau mổ trung bình  $7,56 \pm 2,23$  (5 - 15) ngày. 04 (3,6%) trường hợp trào ngược thực quản, 03 (2,7%) hẹp nhẹ miệng nối sau mổ và 1 (0,9%) tái phát tại miệng nối sau mổ.

**Kết luận:** Nối thực quản hồng tràng theo functional không cắt thực quản và hồng tràng trước bằng máy cắt nối thẳng là kỹ thuật an toàn và hiệu quả trong phẫu thuật nội soi cắt toàn bộ dạ dày.

**Từ khóa:** Kỹ thuật nối thực quản hồng tràng, Functional end to end.

## Đặt vấn đề

Nối thực quản hồng tràng (TQ-HT) sau cắt toàn bộ dạ dày (TBDD) là một kỹ thuật khó, phức tạp trong khâu nối ống tiêu hóa. Hiện nay, trên thế giới có hơn 25 kỹ thuật nối TQ-HT [1], trong đó có hơn

5 kỹ thuật nối trong phẫu thuật nội soi (PTNS) như OrVil, Overlap, Functional ... [2]. Mỗi kỹ thuật có những thuận lợi và khó khăn khác nhau.

Năm 1968, Steichen là người đầu tiên báo cáo kỹ thuật nối ống tiêu hóa kiểu Functional bằng

máy cắt nối thẳng [3]. Năm 2005, Okabe H là người đầu tiên nối TQ-HT tận tận theo Functional sau cắt TBDD bằng máy cắt nối thẳng qua PTNS hỗ trợ, đến năm 2006 ông đã nối TQ-HT tận tận theo Functional qua PTNS hoàn toàn trong ổ bụng [4]. Năm 2009, Shinorhara báo cáo nối TQ-HT theo Functional sau cắt TBDD bằng máy cắt nối thẳng cho 55 người bệnh có tỷ lệ biến chứng rò miệng nối là 4% [5]. Năm 2013, Ebihara Yuma, báo cáo nối TQ-HT tận tận theo Functional sau PTNS hoàn toàn cắt TBDD bằng máy cắt nối thẳng cho 65 người bệnh, không có trường hợp nào rò miệng nối TQ-HT, có 3 trường hợp hẹp miệng nối và 3 trường hợp lỗi kỹ thuật khi nối là nhầm quai ruột, kẹp stapler vào thông dạ dày và kẹp stapler [6]. Năm 2017, Nguyễn Văn Hương, Đình Văn Chiến và cộng sự đã thực hiện nối TQ-HT tận tận theo Functional không cắt thực quản và hồng tràng trước bằng máy cắt nối thẳng sau cắt TBDD, đến năm 2020 đã báo cáo thực hiện thành công cho 70 trường hợp bằng kỹ thuật này, không có trường hợp nào có biến chứng về miệng nối [2]. Tới nay, kỹ thuật này đã được áp dụng nhiều trong PTNS cắt TBDD và đã mang lại hiệu quả cao cho người bệnh [4],[5],[6].

Tuy nhiên, thực hiện kỹ thuật khâu nối TQ-HT trong PTNS hoàn toàn cắt TBDD là một kỹ thuật khó, nhiều thao tác, mất nhiều thời gian phẫu thuật, nhiều Stapler, dễ có tai biến trong mổ và biến chứng rò miệng nối sau mổ. Vì vậy, chúng tôi thực hiện nghiên cứu này với mục tiêu báo cáo: “*Kinh nghiệm qua 106 trường hợp nối thực quản hồng tràng tận tận không cắt thực quản và hồng tràng trước bằng máy cắt nối thẳng trong phẫu thuật nội soi cắt toàn bộ dạ dày*”.

## **Đối tượng và phương pháp nghiên cứu**

### **Đối tượng nghiên cứu.**

Gồm 106 người bệnh (NB) được nối TQ-HT tận tận theo kiểu Functional không cắt thực quản và hồng tràng trước bằng máy cắt nối thẳng trong PTNS cắt TBDD điều trị ung thư biểu mô dạ dày tại Bệnh viện Hữu nghị Đa khoa Nghệ An.

**Phương pháp nghiên cứu:** Nghiên cứu mô tả tiến cứu, tất cả NB được nối TQ-HT tận tận theo kiểu Functional không cắt thực quản và hồng tràng trước bằng máy cắt nối thẳng sau cắt TBDD từ 07/2017 đến 07/2022.

### **Chỉ tiêu nghiên cứu:**

Đặc điểm NB: tuổi, giới, ASA, BMI, vị trí tổn thương dạ dày.

Kết quả phẫu thuật: phương pháp mổ, lượng máu mất trong mổ, thời gian mổ, tai biến trong mổ.

Kết quả sớm: Thời gian trung tiện, thời gian rút thông dạ dày, thời gian cho ăn sau mổ, biến chứng sau mổ, thời gian nằm viện sau mổ.

Kết quả xa: hẹp miệng nối, tái phát miệng nối, trào ngược.

**Kỹ thuật làm miệng nối:** NB nằm ngửa dạng hai chân, phẫu thuật viên đứng bên trái và đặt 5 trocar, tiến hành phẫu tích dạ dày nạo vét hạch D2. Thực hiện nối thực quản hồng tràng theo các bước như sau:

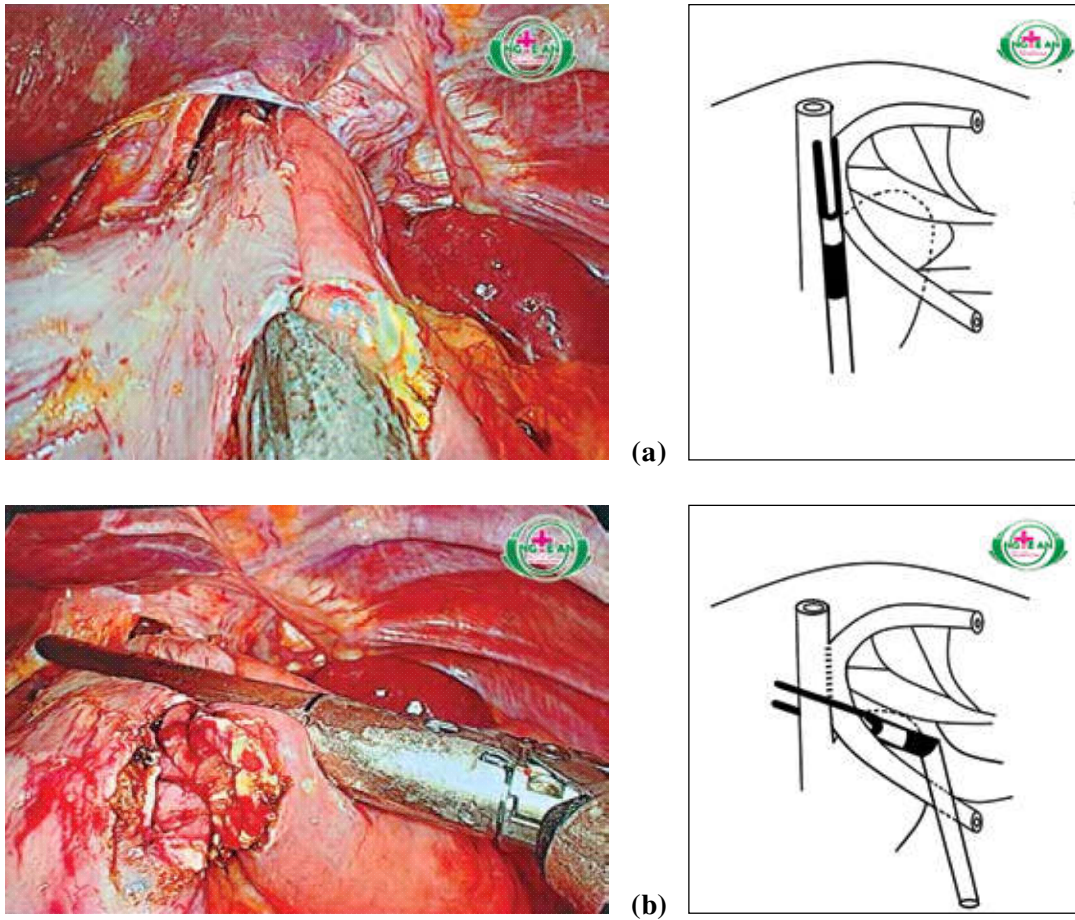
**Bước 1:** Phẫu tích tâm vị thực quản lên trên khe hoành, dài khoảng 8 – 10cm để đảm bảo diện cắt và đủ làm miệng nối bằng máy cắt nối thẳng. Mở lỗ nhỏ bên trái thực quản trên đường Z khoảng 1-2cm, sinh thiết diện cắt.

**Bước 2:** Chuẩn bị quai hồng tràng cách góc Treitz khoảng 40-60cm. Giải phóng mạc treo hồng tràng dọc theo bờ mạc treo khoảng 3cm, chú ý là không mở rộng mạc treo. Sau đó mở lỗ nhỏ ở bờ tự do hồng tràng để đặt máy nối.

**Bước 3:** Dùng stapler thứ nhất nối hồng tràng vào thực quản, kiểm tra cầm máu diện cắt nếu chảy máu.

**Bước 4:** Dùng stapler thứ 2 luồn qua lỗ mở mạc treo hồng tràng để vừa cắt ngang qua hồng tràng và thực quản vừa đóng kín miệng nối (hình 1), lúc này bơm hơi hoặc nước qua thông dạ dày để kiểm tra lưu thông miệng nối. Sau đó nối lại chân chữ Y tận-bên bằng máy cắt nối thẳng.

Hình ảnh nối thực quản hồng tràng tận tận không cắt thực quản và hồng tràng trước bằng máy cắt nối thẳng:



Hình 1: (a) nối hồng tràng vào thực quản, (b) vừa cắt ngang thực quản hồng tràng vừa đóng kín miệng nối.

**Xử lý số liệu:** Số liệu được xử lý trên phần mềm SPSS 26.0.

### Kết quả nghiên cứu

Từ 07/2017 - 07/2022, gồm 106 NB có kết quả như sau:

Bảng 3.1. Đặc điểm NB nghiên cứu

Tuổi	63,2 ± 11,7 (26 – 88) tuổi	
BMI	20,2 ± 2,2 (13,3 - 25) kg/m <sup>2</sup>	
Giới tính	Nam	74 (69,8%)
	Nữ	32 (30,2%)
ASA	ASA1	47 (44,3%)
	ASA2	44 (41,5%)
	ASA3	15 (14,2%)
Vị trí tổn thương dạ dày	1/3 trên	11 (10,4%)
	1/3 giữa	94 (88,7%)
	Toàn bộ	01 (0,9%)

Tuổi thấp nhất trong nhóm nghiên cứu là 26 tuổi và cao nhất là 88 tuổi, BMI thấp nhất 13,3 kg/m<sup>2</sup> và cao nhất là 25 kg/m<sup>2</sup>. Tỷ lệ nam/nữ 2,3/1. Tình trạng sức khỏe trước mổ chủ yếu là ASA1 và ASA2. Vị trí tổn thương dạ dày trong nhóm nghiên cứu chủ yếu là 1/3 giữa.

Bảng 3.2. Kết quả phẫu thuật

Tai biến trong mổ	05 (4,7%)
Lỗi kỹ thuật làm miệng nối TQ-HT	02 (1,8%)
Thời gian phẫu thuật trung bình	201,5 ± 29,0 (145 - 270) phút
Lượng máu mất trong mổ trung bình	32,59 ± 19,3 (15 - 200) ml
Khoảng cách từ bờ TT đến diện cắt trên	4,58 ± 1,04 (2 - 7) cm
Giải phẫu bệnh diện cắt trên âm tính	106 (100%)

100% NB được PTNS hoàn toàn cắt TBDD, nối thực quản hồng tràng tận-tận kiểu functionnal không cắt thực quản và hồng tràng trước bằng máy cắt nối thẳng (linear stapler). 4,7% có tai biến trong mổ, trong đó 1 (0,9%) NB tổn thương bao gan trái, 2 (1,9%) NB rách bao lách, 1 (0,9%) NB tổn thương mạch máu cực trên của lách gây chảy máu khoảng 200ml và 1 (0,9%) NB rách thanh cơ ruột non khi khâu nối. Có 2 NB mắc lỗi kỹ thuật làm miệng nối là cắt nối vào ống thông dạ dày. Khoảng cách từ bờ trên tổn thương đến diện cắt trên ngắn nhất là 2cm và dài nhất là 7cm, 100% diện cắt trên không còn tế bào ung thư.

Bảng 3.3. Kết quả điều trị và theo dõi sau mổ

Biến chứng sau mổ	Viêm phổi	1 (0,9%)
	Áp xe tồn dư	1 (0,9%)
	Nhiễm trùng vết mổ	1 (0,9%)
	Rò miệng nối	0 (0,0%)
	Nhiễm trùng tiết niệu	1 (0,9%)
Thời gian thông mũi hồng tràng sau mổ	17,9 ± 24,2 (0 - 96) giờ	
Thời gian rút dẫn lưu ổ bụng	2,96 ± 1,2 (2 - 7) ngày	
Thời gian cho ăn đường miệng	3,4 ± 1,4 (2 - 7) ngày	
Thời gian nằm viện trung bình	7,56 ± 2,23 (5 - 15) ngày	
Trào ngược thực quản	04 (3,6%)	
Hẹp miệng nối sau mổ	03 (2,7%)	
Tái phát ở miệng nối	01 (0,9%)	

Kết quả có 3,8% biến chứng sau mổ, tất cả đều điều trị nội khoa ổn định ra viện. Không có trường hợp nào rò miệng nối và tử vong sau mổ. Có 59 (55,7%) NB không đặt thông mũi hồng tràng sau mổ. 49 (46,2%) NB rút hết dẫn lưu và 44 (41,5%) NB cho ăn ngày thứ 2 sau mổ. Có 08 (7,5%) NB ra viện ngày thứ 5 sau mổ, 32 (30,2%) NB ra viện ngày thứ 6 và 31 (29,2%) NB ra viện ngày thứ 7 sau mổ.

Nhóm nghiên cứu có 3,6% NB có triệu chứng trào ngược thực quản khi khám lại ở thời điểm 6 tháng và thường xảy ra khi ăn no. Có 03 (2,7%) NB có dấu hiệu nuốt nghẹn khi ăn khô, nội soi có hình ảnh hẹp nhẹ không cần phải nong cũng như mổ làm lại miệng nối. Có 1 (0,9%) NB tái phát ở miệng nối.

## Bàn luận

Nghiên cứu của chúng tôi có tuổi trung bình là 63,2 ± 11,7 tuổi, thấp nhất là 26 tuổi và cao nhất là 88 tuổi. 69,8% là nam giới và 30,2% là nữ giới. Tỷ lệ nam/nữ 2,3/1. Theo nghiên cứu của các tác giả tuổi mắc UTDD ở các nước như Nhật Bản là 62,7 - 64,8 tuổi và Châu Âu và Mỹ là 63,6 - 73 tuổi [4],[5],[6]. Tình trạng sức khỏe trước mổ chủ yếu là ASA1 chiếm 44,3% và ASA2 chiếm 41,5%. BMI trung bình là 20,2 ± 2,2 kg/m<sup>2</sup>, thấp nhất là 13,3 kg/m<sup>2</sup> cao nhất là 25 kg/m<sup>2</sup>. Chúng tôi chỉ định cắt toàn bộ dạ dày cho những trường hợp UTDD vùng tâm vị, thân vị, UTDD thể loét thâm nhiễm toàn bộ và những trường hợp mà tổn thương bờ ung thư cách tâm vị dưới 6cm để đảm bảo hết tổ chức ung thư. Kết quả nghiên cứu có 10,4% vị trí tổn thương ung thư ở 1/3 trên dạ dày, 88,7% ở 1/3 giữa và 0,9% loét thâm nhiễm toàn bộ dạ dày. Khoảng cách từ bờ trên tổn thương đến diện cắt trên ngắn nhất là 2cm và dài nhất là 7cm, 100% diện cắt trên không còn tế bào ung thư. Theo các tác giả Nhật Bản, khoảng cách từ bờ trên tổn thương đến diện cắt trên ít nhất là 5cm, nếu tổn thương vùng tâm vị thì ít nhất là 1cm [2],[4],[7].

Kỹ thuật nối lưu thông tiêu hóa: chúng tôi tiến hành nối lưu thông tiêu hóa trong PTNS cắt TBDD theo phương pháp Roux- En- Y, làm miệng nối tận-tận kiểu Functional không cắt thực quản và hồng

tràng trước bằng máy cắt nối thẳng (linear stapler). Chúng tôi nhận thấy khâu nối qua PTNS hoàn toàn có nhiều ưu điểm hơn so với khâu nối trong PTNS hỗ trợ hoặc mổ mở như phẫu trường rộng, thao tác của phẫu thuật viên dễ dàng hơn, vết mổ nhỏ nên người bệnh phục hồi sức khỏe sau mổ sớm hơn. Mặt khác, không cắt thực quản và hồng tràng trước khi nối mà cắt đồng thời trong thì đóng kín miệng nối vừa giảm thao tác và dễ thực hiện, vừa rút ngắn được thời gian mổ và làm giảm được số lượng staplers nên giảm chi phí phẫu thuật.

Nghiên cứu của chúng tôi có tỷ lệ tai biến trong mổ là 4,7%; trong đó, có 01 (0,9%) trường hợp tổn thương gan trong lúc vén gan gây chảy máu nhu mô gan trái, 02 (1,9%) tổn thương rách bao lách khi phẫu tích dây chằng vị tỳ và nạo vét hạch nhóm 4sa, nhóm 10 gây chảy máu và 01 (0,9%) rách thanh cơ ruột non khi khâu nối tiêu hóa, 1 (0,9%) trường hợp tổn thương mạch máu cực trên của lách khi vét hạch gây chảy máu khoảng 200ml, tất cả được xử lý trong mổ nội soi bằng đốt điện, kẹp clip cầm máu và khâu thanh cơ ruột non bằng chỉ Vicryl 4.0 mũi chữ X. Có 2 NB mắc lỗi kỹ thuật làm miệng nối là cắt nối vào ống thông dạ dày, chúng tôi tiến hành cắt ngang ống thông ngay trong đỉnh trên của miệng nối, sau mổ NB diễn tiến ổn định, ra viện. Sau 1 tháng, cho nội soi kiểm tra lại miệng nối không thấy phần ống thông còn lại. Không có NB nào phải chuyển mổ mở và tử vong trong mổ. Ebebara Y, tỷ lệ tai biến trong mổ 7,7%, trong đó có 2 NB phải chuyển mổ mở do lỗi kỹ thuật khi nối là nhầm quai ruột và kẹp stapler vào thông dạ dày [6]. Tỷ lệ tai biến của các tác giả trên thế giới 0,9-7,4% [2],[4] [5],[6],[7].

Tỷ lệ biến chứng sau mổ là 3,6%, trong đó 01 NB áp xe tồn dư dưới gan trái, tiến hành chọc hút dịch mũ dưới hướng dẫn siêu âm và điều trị nội khoa ổn định, NB ra viện ngày thứ 13; 01 NB bị viêm phổi sau mổ ngày thứ 4 đã tiến hành điều trị nội khoa NB ổn định ra viện ngày thứ 10; 01 NB bị nhiễm trùng vết mổ, tiết hành cắt chỉ để hở vết mổ và thay băng hằng ngày, vết mổ ổn định khâu lại và cho ra viện ngày thứ 15; 01 NB nhiễm trùng tiết niệu sau mổ, điều trị nội khoa ổn định ra viện ngày thứ 9. Không

có trường hợp nào có biến chứng rò miệng nối và tử vong tử vong sau mổ. Ebebara Y, có tỷ lệ biến chứng chung là 15% và 1,5% tử vong [6]. Kim EY, có tỷ lệ biến chứng ở PTNS hoàn toàn và hỗ trợ là 18,5% và 17,2% [8]. Tỷ lệ biến chứng của các tác giả phương Tây và Mỹ từ 21-26% [2],[7].

Chúng tôi ghi nhận lượng máu mất trung bình là  $32,59 \pm 19,3$  (15 - 200) ml; thời gian phẫu thuật trung bình là  $201,5 \pm 29,0$  (145 - 270) phút; thời gian đặt thông mũi hồng tràng trung bình là  $17,9 \pm 24,2$  (0 - 96) giờ, 59 (55,7%) NB không đặt thông mũi hồng tràng sau mổ; thời gian rút dẫn lưu ổ bụng trung bình là  $2,96 \pm 1,2$  (2 - 7) ngày, 49 (46,2%) NB rút hết dẫn lưu vào ngày thứ 2 sau mổ; thời gian bắt đầu cho ăn đường miệng trung bình là  $3,4 \pm 1,4$  (2 - 7) ngày, 44 (41,5%) NB cho ăn ngày thứ 2 sau mổ.; thời gian nằm viện trung bình là  $7,56 \pm 2,23$  (5-15) ngày, 08 (7,5%) NB ra viện ngày thứ 5 sau mổ, 32 (30,2%) NB ra viện ngày thứ 6 và 31 (29,2%) NB ra viện ngày thứ 7 sau mổ. Tác giả Ebebara Y, lượng máu mất trong mổ trung bình là 85,2 ml; thời gian phẫu thuật trung bình là 271,5 phút; thời gian nằm viện sau mổ trung bình là 21,4 ngày, thời gian bắt đầu cho ăn trung bình là 4,6 ngày [6]. Tác giả Kim EY, kết quả giữa PTNS hoàn toàn và hỗ trợ như sau: thời gian phẫu thuật trung bình là 228,9 phút và 230 phút, lượng máu mất trong mổ trung bình là 90,9 ml và 106,3 ml; thời gian bắt đầu ch ăn đường miệng trung bình là 4,6 ngày và 5,0 ngày; thời gian nằm viện trung bình là 9,7 ngày và 13,6 ngày [8].

Kết quả theo dõi sau mổ, chúng tôi thấy có 3,6% có triệu chứng trào ngược thực quản khi khám lại ở thời điểm 6 tháng và thường xảy ra khi ăn no, chúng tôi đã tư vấn cho NB chế độ ăn phù hợp và triệu chứng đã cải thiện. 2,7% có dấu hiệu nuốt nghẹn khi ăn khô, nội soi có hình ảnh hẹp nhẹ không cần phải nong cũng như mổ làm lại miệng nối. Có 1 (0,9%) NB tái phát ở miệng nối là u vùng tâm vị, chúng tôi đã tiến hành cắt cao trên đường Z hơn 2cm và làm sinh thiết diện cắt không còn tế bào ung thư, sau mổ khám lại ở các thời điểm thì người bệnh ổn định, không có biểu hiện nuốt nghẹn, nội soi không có loét, không hẹp miệng nối, theo dõi đến 23 tháng

sau mổ thì NB nuốt vướng, nội soi có hình ảnh loét miệng nối kích thước 2x3cm, sinh thiết là ung thư biểu mô, NB được tư vấn hóa xạ trị và điều trị đích. Shinohara T và cộng sự, báo cáo tỷ lệ tái phát sau PTNS UTBMDD là 20,0% [5]. Tỷ lệ tái phát u sau mổ của các tác giả ở châu Á từ 0,3 – 1,7% và di căn sau mổ là 4,5% - 15% [9],[10]. Ebihara Y và cộng sự có tỷ lệ biến chứng hẹp miệng nối 4,6% [6]. Tỷ lệ hẹp này lại cao hơn tác giả Li Z [11] có 3 (1,0%) NB hẹp miệng nối sau mổ

Thực hiện kỹ thuật nối TQ-HT theo Functional không cắt thực quản và hồng tràng trước bằng máy cắt nối thẳng trong PTNS cắt TBDD cho 106 NB, chúng tôi có một số kinh nghiệm về kỹ thuật như sau:

Nối TQ-HT theo kiểu Functional không cắt thực quản và hồng tràng trước bằng máy cắt nối thẳng có nhiều ưu điểm như thao tác ít hơn, phẫu trường rộng hơn, sử dụng ít máy khâu nối hơn và thời gian phẫu thuật nhanh hơn. Nếu u tâm vị to hoặc xâm lấn lên thực quản thì sử dụng máy khâu nối tròn sẽ thuận lợi hơn.

Chuẩn bị quai hồng tràng cách góc Trieszt 40 – 60 cm, đánh dấu xác định chiều và mố rõ ràng, tránh nối ngược quai.

Phẫu tích tâm vị thực quản lên trên khe hoành và di động thực quản rộng rãi thì thuận lợi cho khâu nối thực quản hồng tràng.

Mở lỗ mạc treo dọc theo bờ mạc treo của hồng tràng khoảng 2 -3cm là đủ để làm miệng nối và không cần khâu kín lỗ mạc treo.

Trước khi bấm stapler thứ nhất để nối hồng tràng vào thực quản thì chú ý kiểm tra thông dạ dày, tránh cắt vào ống thông. Nếu cắt vào ống thông dạ dày thì bộc lộ miệng nối và cắt ngang ống thông ngay trên đỉnh trong miệng nối, sau đó thông tự rơi theo đường tiêu hóa ra ngoài.

Sau khi bấm stapler thứ nhất nên bộc lộ kiểm tra cầm máu diện cắt, nếu chảy máu thì dùng dao điện mono rà trên mặt phẳng diện cắt để cầm máu, tránh ra lâu gây bông diện nối các hàng ghim dẫn đến rò miệng nối.

Trước khi bấm stapler thứ 2 để đóng kín miệng

nối cần chú ý không kéo mặt sau miệng nối xuống dưới quá dài sẽ gây hẹp miệng nối đồng thời luôn thông dạ dày vào miệng nối và bơm hơi hoặc nước để kiểm tra lưu thông và kín miệng nối.

Trường hợp bấm stapler mà chưa hết tổ chức thực quản thì kết hợp thêm kẹp Hemolok để tiết kiệm stapler. Không nhất thiết phải khâu tăng cường miệng nối và lưu thông mũi hồng tràng sau mổ nếu không có nguy cơ.

## Kết luận

Kỹ thuật nối thực quản hồng tràng kiểu Functional không cắt thực quản và hồng tràng trước bằng máy cắt nối thẳng là an toàn và hiệu quả trong phẫu thuật nội soi cắt toàn bộ dạ dày.

## Tài liệu tham khảo

1. Nguyễn Đình Hối, Bùi Văn Ninh, Nguyễn Hoàng Bắc (2004). “Lập lại lưu thông sau cắt dạ dày toàn bộ”, Tạp chí Y học TP Hồ Chí Minh, 8(3), 125-127.
2. Dinh Van Chien, NV. Huong, et al (2020), “Totally laparoscopic total gastrectomy with technique of functional end-to-end esophagojejunostomy by linear stapler without previous resection of the esophagus and jejunum”. International Surgery Journal | November 2020 | Vol 7 | Issue 11. PP: 3614-3619.
3. Steichen FM (1968) The use of staplers in anatomical side-to-side and functional end-to-end enteroanastomoses. Surgery 64:948–953
4. Okabe H, Tsunoda S, Tanaka E, et al (2014). “Is laparoscopic total gastrectomy a safe operation? A review of various anastomotic techniques and their outcomes”, Surg Today, 45(5), 549-558.
5. Shinohara T, Kanaya S, Taniguchi K, et al (2009). “Laparoscopic Total Gastrectomy with D2 Lymph Node Dissection for Gastric Cancer”, Arch Surg, 144 (12), 1138-1142.
6. Ebihara Y, Okushiba S, Kawarada Y, et al (2013). “Outcome of functional end-to-end esophagojejunostomy in totally laparoscopic total gastrectomy”, Langenbecks Arch Surg, 398, 475-479.
7. Japanese Gastric Cancer Association (2011). “Japanese classification of gastric carcinoma – 3rd english edition”. Gastric Cancer, 14, pp. 101–112.
8. Kim EY et al. Totally Laparoscopic Total Gastrectomy Versus Laparoscopically Assisted Total Gastrectomy for Gastric Cancer. Anticancer Res 2016;36(4):1999-2003.

9. Chen K, Mou YP, Xu XW, et al (2014). "Short-term surgical and long-term survival outcomes after laparoscopic distal gastrectomy with D2 lymphadenectomy for gastric cancer", *BMC Gastroenterol*, 14, 41-48.
10. Lee JH, Lee CM, Son SY, et al (2014). "Laparoscopic versus open gastrectomy for gastric cancer: long-term oncologic results", *Surgery*, 155 (1), 154-164.
11. Li Z, Liu Y, Yu D, et al (2019). "Surgical and Long-Term Survival Outcomes After Laparoscopic and Open Total Gastrectomy for Locally Advanced Gastric Cancer: A Propensity Score-Matched Analysis", *World Journal of Surgery*, 43, 594-603.