CHẤN THƯƠNG MẮT - BỎNG MẮT

Giảng viên: Võ Thị Thúy Hằng

- Chấn thương mắt là một tai nạn thường gặp
- Là nguyên nhân thứ 3 gây mù loà sau đục thể thủy tinh và glôcôm.

1. Phân loại

Chấn thương mắt

- Chấn thương NC kín
- Chấn thương NC hở

- Chấn thương Nc kín
  - Đụng dập
  - Rách lớp
- Chấn thương NC hở
  - Rách
    - Vết thương xuyên
    - Vết thương xuyên thấu
    - Dị vật nội nhãn
  - Vỡ NC

Chấn thương NC kín

I. Chấn thương đụng dập NC

- Tác nhân thường là vật đầu tù hoặc sức ép hơi bom đạn
- Tác nhân đẩy NC về phía thành hốc mắt, đột ngột ép mạnh vào NC
- Tổn thương rất phức tạp nhưng thường bị bỏ qua

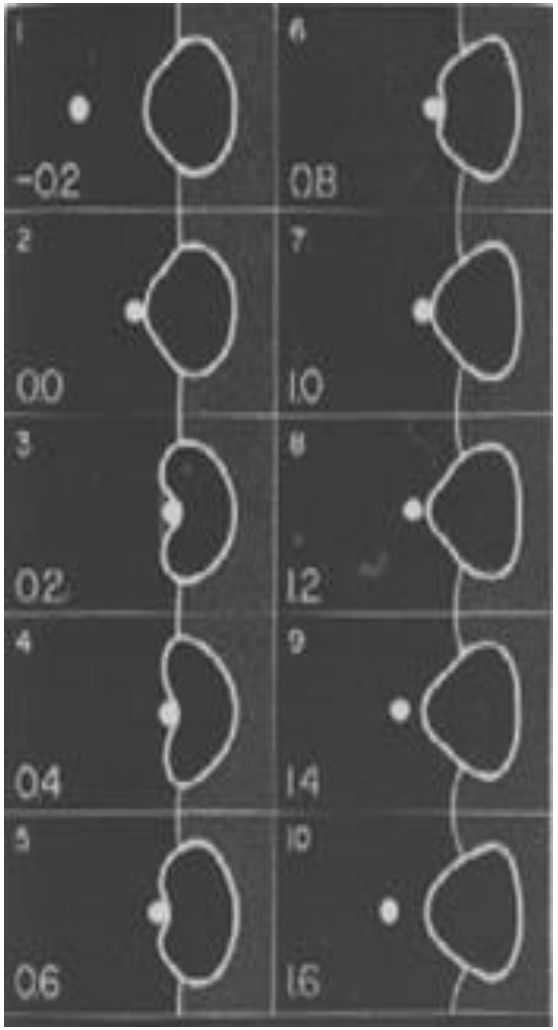

1. Tổn thương ở mi mắt

1.1. Tụ máu mi mắt:

- Mi sưng nề, bầm tím, khó mở mắt
- Xuất hiện ngay sau khi đụng dập là do CT tại chỗ
- Xuất hiện sau vài giờ hay vài ngày là do tổn thương nền sọ.(dấu hiệu đeo kính râm)

1.2. Tràn khí dưới da mi

- T/C: Sờ tay cảm giác lạo xạo, lép xép dưới da mi.
- Nguyên nhân: Thường do các xoang quanh hốc mắt bị vỡ

1.3. Sụp mi

- T/C: Khe mi hẹp lại, khó mở mắt,

Mi trên che rìa giác mạc cực trên quá 2mm

- NN: Do rách cơ nâng mi hoặc liệt dây TK III
- Phân biệt với mi sưng nề

2. Tổn thương của nhãn cầu

2.1. Trầy trợt giác mạc

- NN: Tác nhân đầu tù tác động lên GM
- Triệu chứng cơ năng: nhặm, chói, chảy nước mắt, nhìn mờ . Thực thể:
- Điều trị:

✓ BN không nên dụi mắt, Lấy dị vật nếu có

✓ Tra nhỏ thuốc kháng sinh, dinh dưỡng giác mạc

✓ kháng sinh toàn thân nếu vết thương bẩn kết hợp nhiều tổn thương.

2.2. Xuất huyết tiền phòng

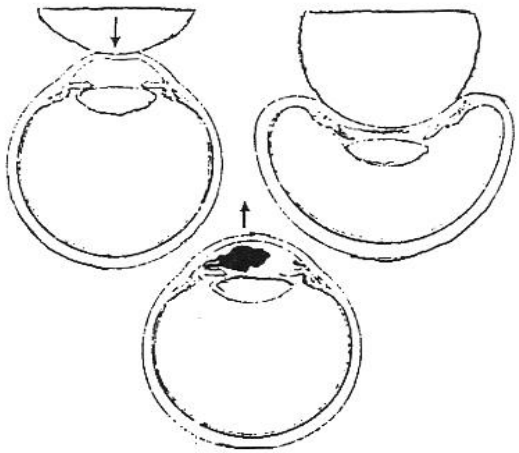

Hình 22.5. Lực ép lên nhãn cầu gây vỡ mạch và xuất huyết tiền phòng.

- NN: Do tổn thương mạch

Máu mống mắt

- ✓ Mức độ nhẹ: Ngấn máu dưới bờ ĐT

Điều trị:

Nghỉ ngơi, hạn chế vận động, uống nhiều nước, Vitamin C liều cao

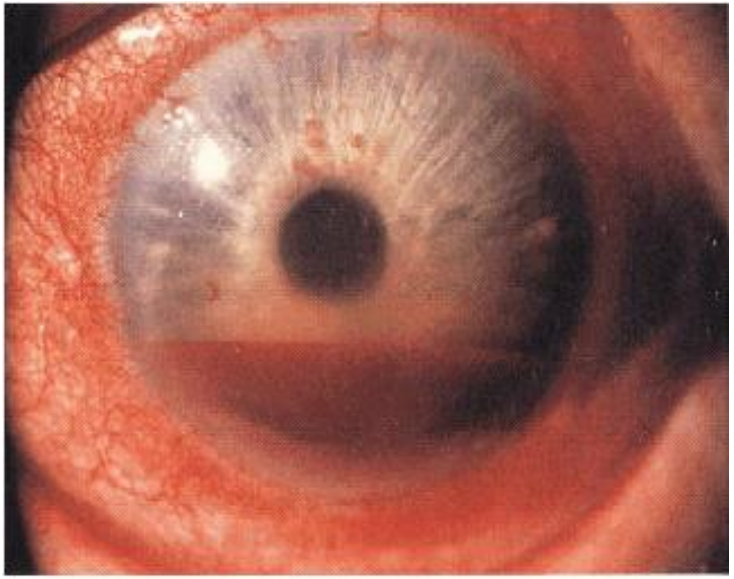

✓Mức độ trung bình: Ngấn máu dưới bờ trên ĐT

ĐT: Giống như độ 1, nhưng phải nhập viện để theo dõi, có thể uống thêm tam thất 10g/ ngày. Nếu máu không tiêu thì ĐT như mức độ nặng (điều trị tăng nhãn áp nếu có, chống viêm)

✓ Mức độ nặng

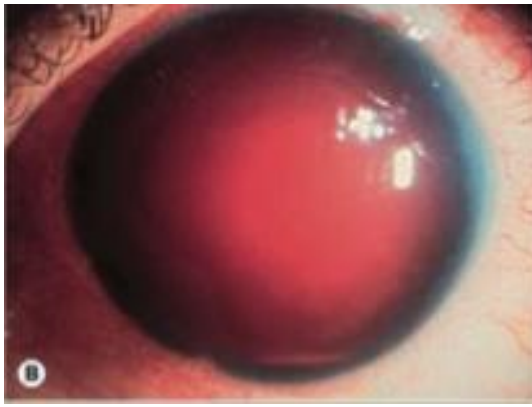

- T/C: Máu đầy TP
- Nếu để lâu gây tăngNA,???(cái này gây tăng nhãn áp luôn),thấm máu GM
- ĐT: uống thuốc hạ NA, giảm đau. Sau 72h không có dấu hiệu tan máu thì phẫu thuật rửa máu TP (khuyến cáo: điều trị nội khoa tích cực, dùng thuốc tiêu máu, nếu ko đỡ thì sau 7 ngày tiến hành PT, ko nên PT sớm vì có khả năng xuất huyết tống khứ.

2.3. Đụng dập mống mắt- thể mi

- Lực đụng dập đẩy mạnh mống mắt về phía sau làm chân mống mắt tách khỏi thể mi gây đứt chân mống mắt
- Đứt chân mống mắt, > 90^0 gây song thị

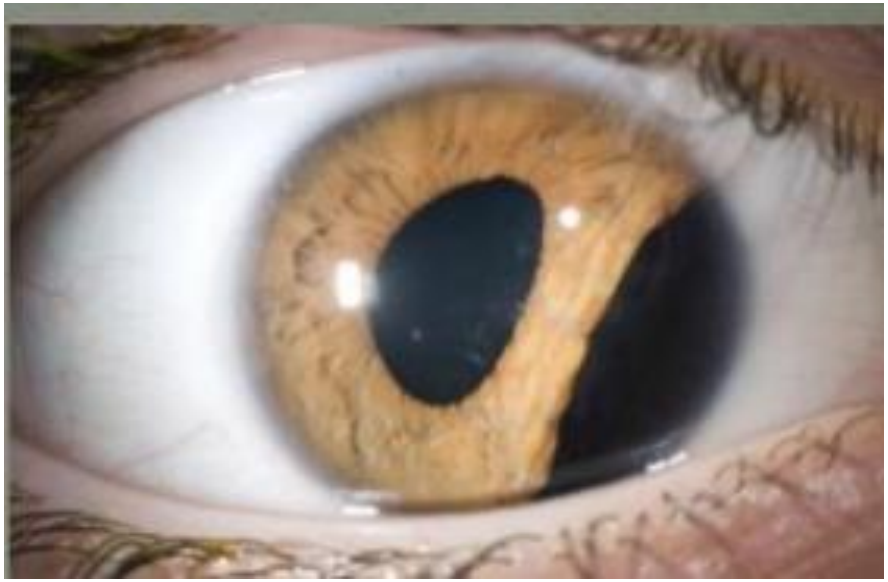

4. Tổn thương thủy tinh thể

- Đứt một phần hay toàn bộ dây chằng Zinn
  - Đứt 1 phần Zinn => lệch TTT không hoàn toàn
  - Đứt toàn bộ Zinn
    - TTT rơi vào buồng dịch kính
    - TTT rơi ra trước tiền phòng
    - TTT nằm dưới KM => Vỡ NC



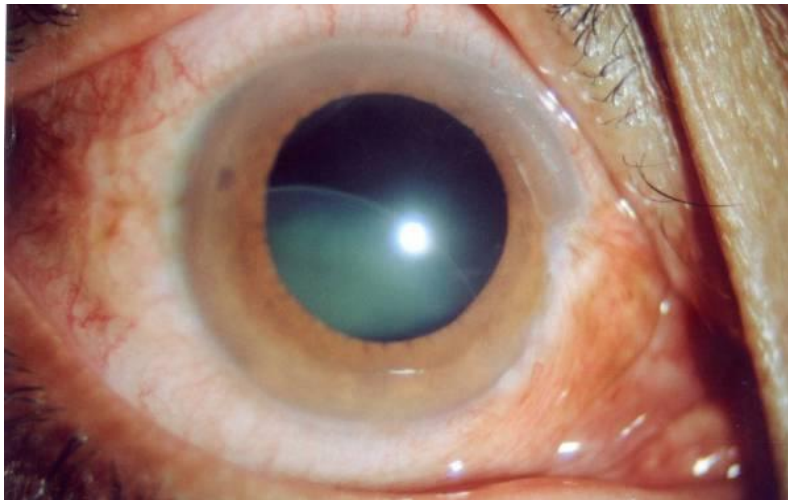

videoplayback.mp4

➢ Đục thể thủy tinh

- Có thể xuất hiện sớm hoặc muộn
- Thường bắt đầu bằng vết đục hình sao ở dưới bao
- Chỉ điều trị khi mắt đã ổn định

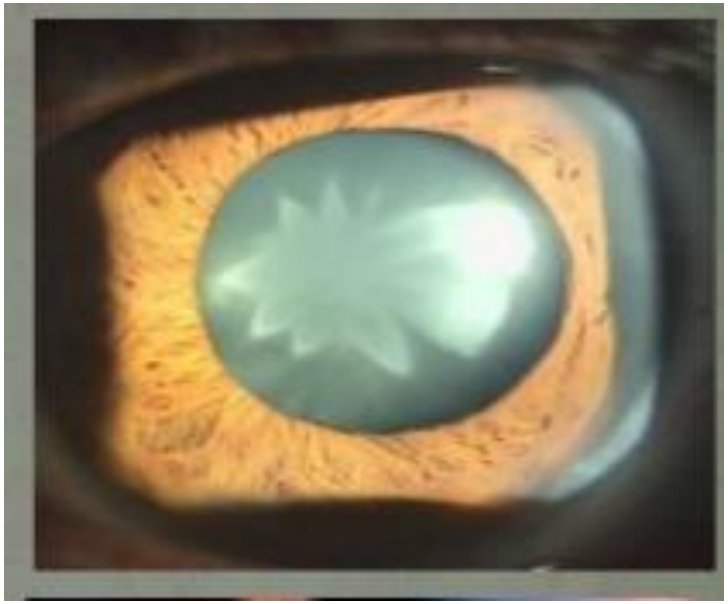

5. Xuất huyết dịch kính

- NN: Do tổn thương các mạch máu ở thể mi, hắc mạc hoặc VM
- T/C:

  - Soi AĐT tối hoặc tối đen tùy mức độ XH

  - Lúc đầu máu trong DK màu đỏ sau chuyển màu vàng, cuối cùng là tổ chức hóa DK
- ĐT: Giống XHTP, sau 3 tháng máu không tiêu hết thì phải PT cắt DK tránh tổ chức hóa DK

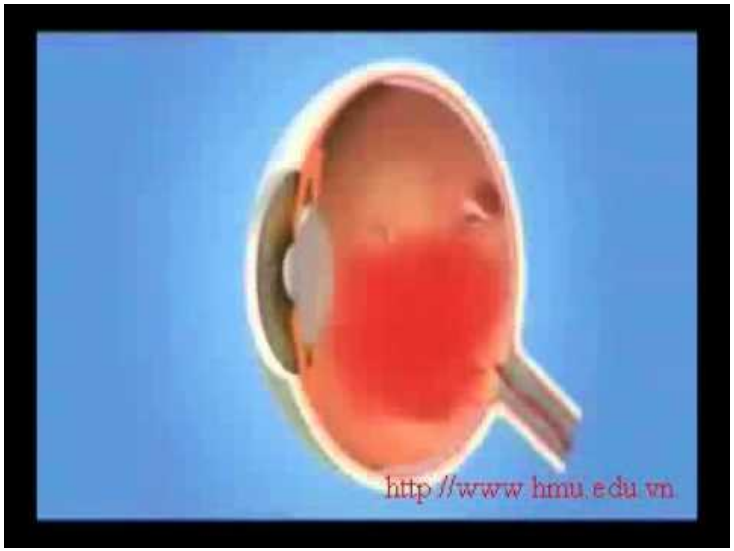

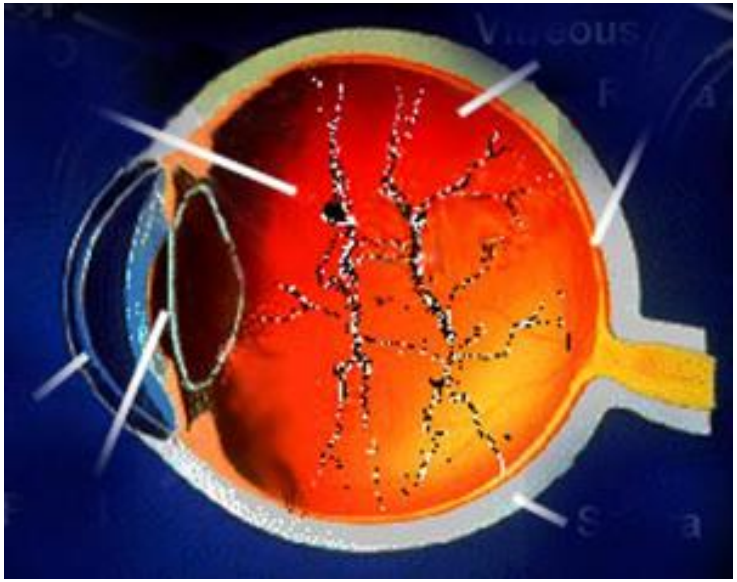

6. Tổn thương võng mạc

- Võng mạc có thể phù hay xuất huyết
- Thị lực giảm nhiều
- Soi đáy mắt thấy máu trên võng mạc
- Bong võng mạc

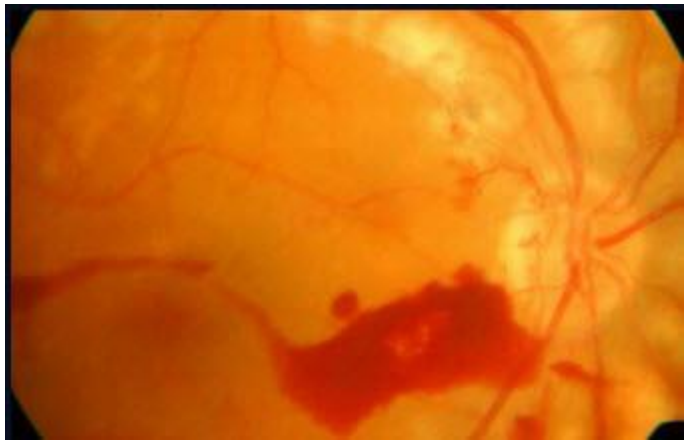

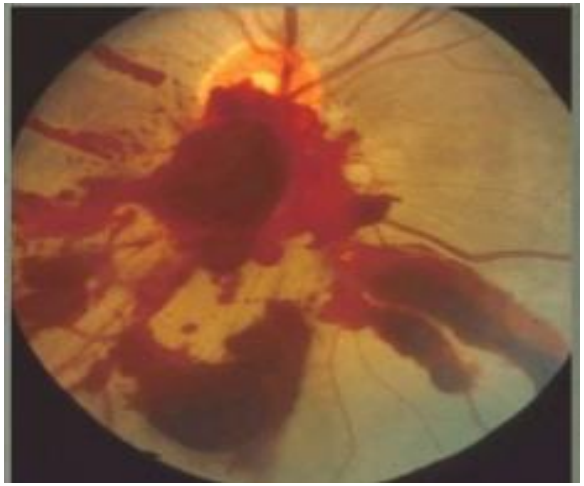

II. Rách lớp NC

1. Rách giác mạc:

- chấn thương do va quệt ngòi bút, lá cây…
- Triệu chứng : đau, sợ ánh sáng, chảy nước mắt, seidel (-)
- Điều trị :

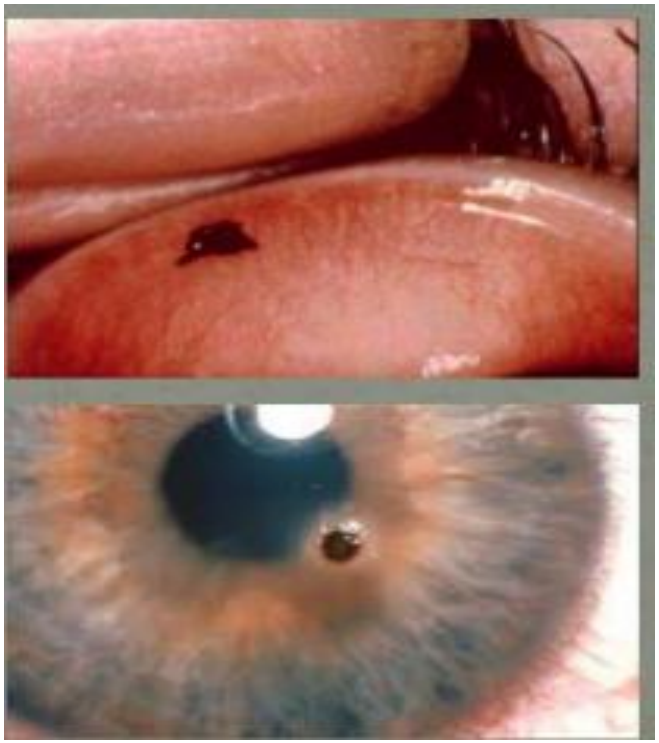

- Lấy dị vật nếu có
- Kháng sinh dự phòng
- Dinh dưỡng kết giác mạc
- Khâu nếu vết rách dài,

nề nhiều, có xu hướng toác rộng

1. Anaesthetise the eye with local anaesthetic drops
2. Patients forehead all the way forward in the slit lamp
3. Patient should focus at a point across the room
4. Keep the slit lamp light to a minimum and out of the pupil
5. Held the eye open with the same hand you are holding a sterile needle in
6. Keep the needle parallel to the eye
7. Use topical antibiotics for a few days after the procedure

2. Rách củng mạc

- Do chấn thương va quẹt vào vùng củng mạc
- TC: đau, sợ ánh sáng, chảy nước mắt, TL giảm ít
- Nếu rách KM: Khám thấy vết rách của củng mạc, Nếu KM xuất huyết, phù nề nhiều: dựa vào dấu hiệu gián tiếp như nhãn cầu mềm, đồng tử méo (thường méo về phía rách) -> mổ thăm dò
- Phẫu thuật khâu vết rách với tất cả các trường hợp

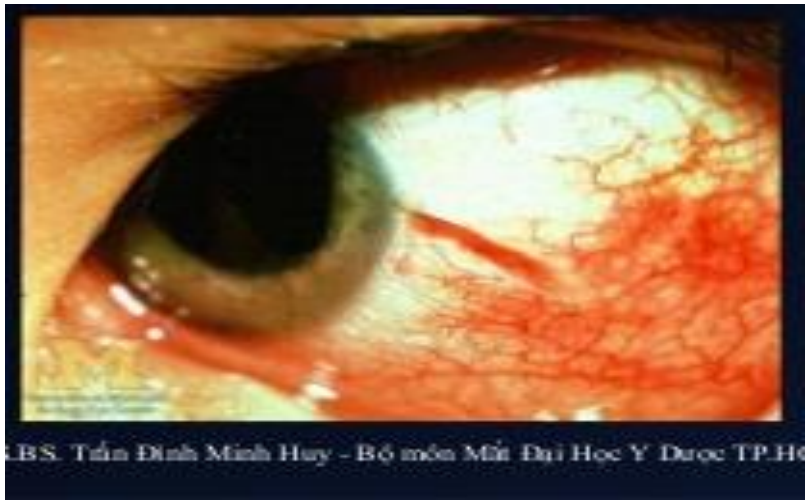

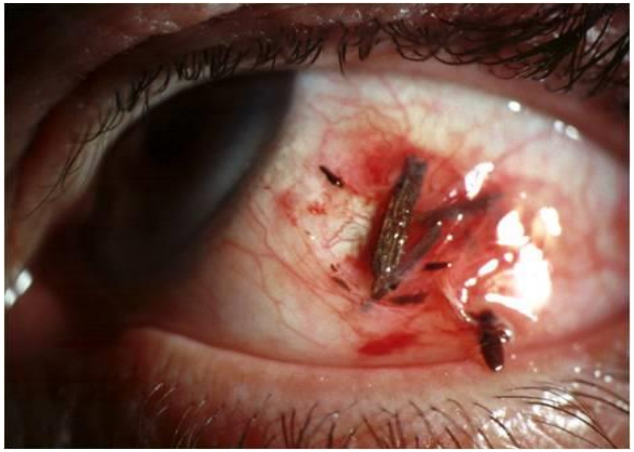

Chấn thương NC hở

I. Vỡ nhãn cầu

- Cơ chế : Trực tiếp - Gián tiếp
- Triệu chứng

- Đau nhức, hạn chế vận nhãn
- TL giảm nhiều
- TP sâu ??? (vỡ thì thường xẹp), NA thấp
- Xuất huyết kết mạc 360 độ (ko nhất thiết), mô tả KM có thể phù nề, xuất huyết là dc rồi, có những ca ko hề xuất huyết

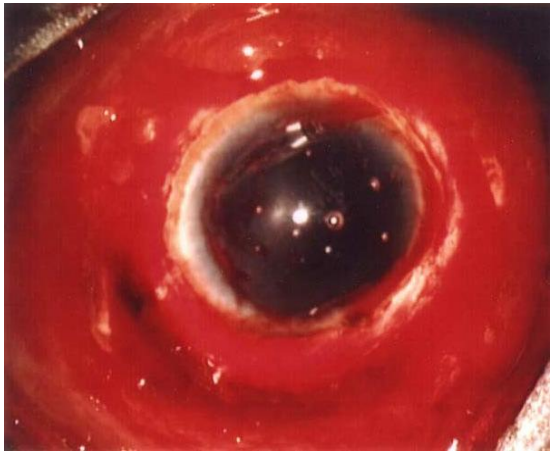

- Phòi tổ chức nội nhãn
- Phía sau khó quan sát

➢ Điều trị :

- Nếu TL còn cần thăm dò vết rách, khâu lại để bảo tồn (Tất cả các trường hợp: cần khâu bảo tồn nếu có thể, chứ ko phải còn thị lực mới làm)
- Nếu TL ST (-): Khoét bỏ ???
- Kháng sinh toàn thân, tại chỗ, an thần, giảm đau, nâng cao thể trạng (chống viêm mạnh)

II. Vết thương xuyên, xuyên thấu

1. Đặc điểm chung

- Do các vật sắc nhọn gây ra
- Thường có sự thoát các chất dịch trong NC ra ngoài => rối loạn dinh dưỡng các thành phần NC
- Là một vết thương hở => dễ gây viêm mủ nội nhãn
- Có thể gây ra tình trạng nhãn viêm giao cảm cho mắt lành
- Thường kèm theo phòi kẹt tổ chức nội nhãn

2. Triệu chứng cơ năng

- Chói, cộm, đau nhức, chảy nước mắt
- TL giảm

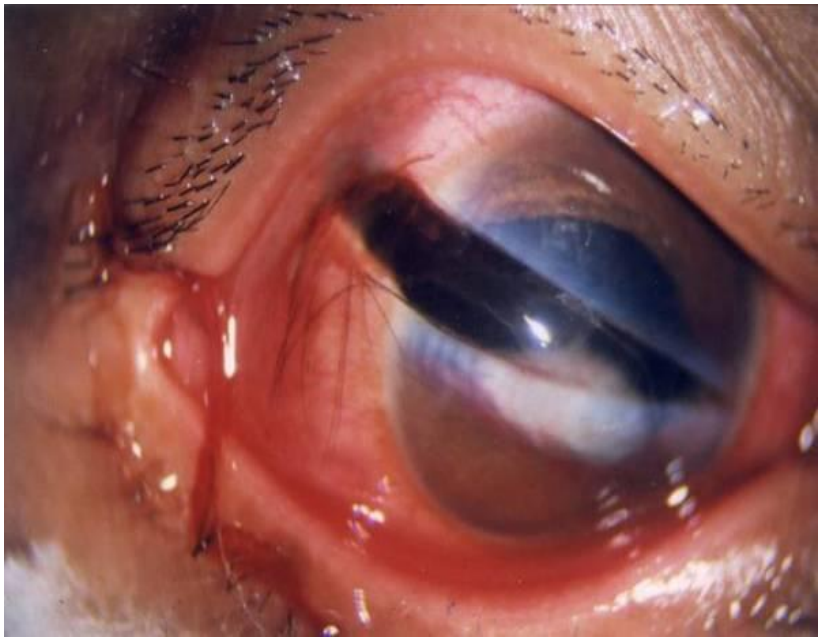

3. Khám

- Mi nề, vết thương da mi
- Vết rách ở giác mạc hoặc củng mạc
- Seidel (+)

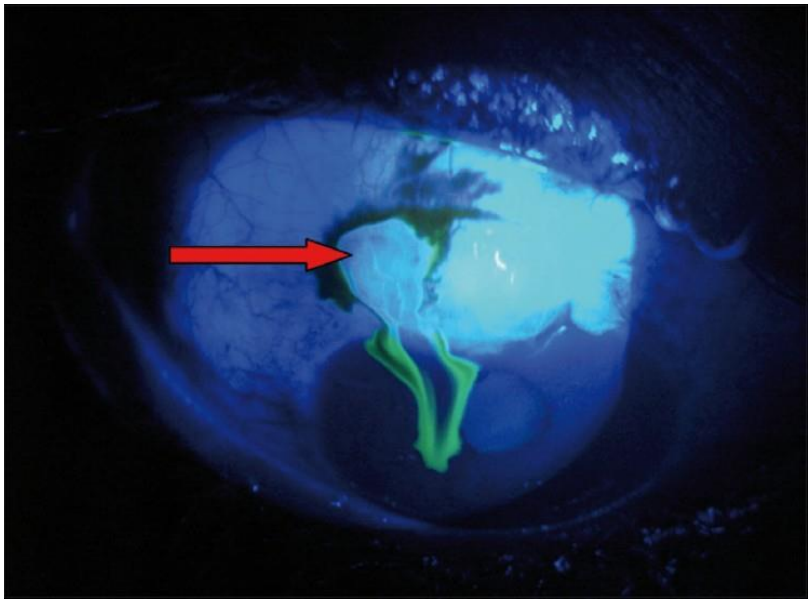

- Phòi kẹt tổ chức nội nhãn tại vị trí vết thương
- Thủy tinh thể đục vỡ

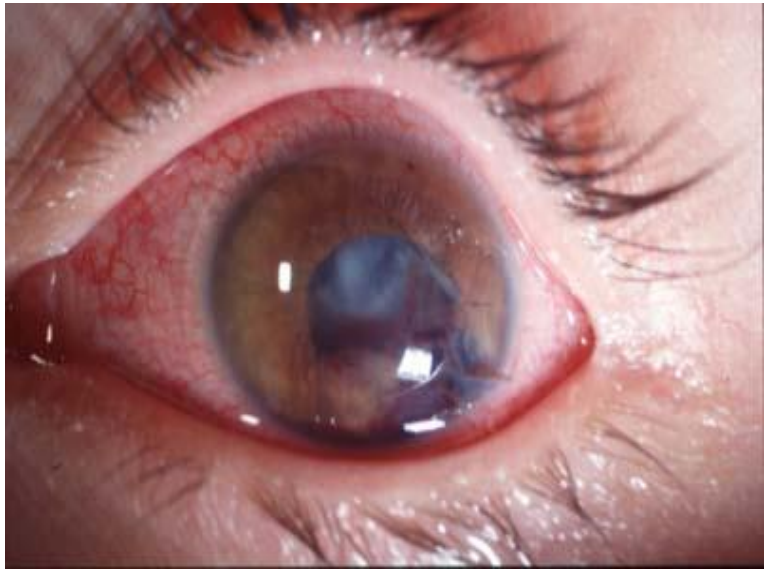

4. Điều trị:

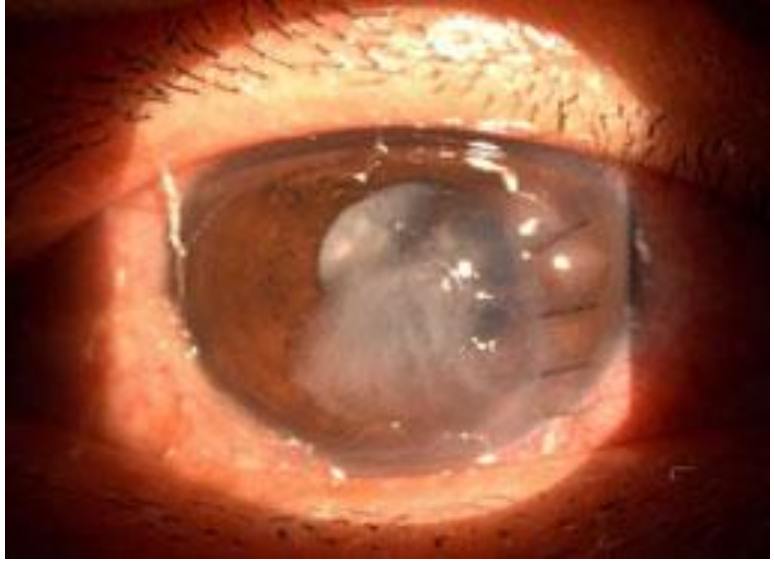

- Rửa sạch VT
- Không băng ép để cầm máu
- Không tra thuốc mỡ
- Rách GM + phòi kẹt MM: < 6h có thể đẩy vào rồi khâu lại, > 6h nên cắt bỏ rồi khâu lại (nguyên tắc: bảo tồn tổ chức tối đa, chỉ cắt bỏ tổ chức hoại tử, chứ ko phụ thuộc kích thước)
- Tái tạo TP
- Nếu có vỡ TTT

- Chất nhân chưa bung ra TP: Nên PT thay TTT thì 2
- Chất nhân ra TP: khi khâu GM nên rửa sạch chất nhân giúp giảm phản ứng viêm, cân nhắc đặt IOL ko?

3. Dị vật nhãn cầu

Trước một CT xuyên thủng NC luôn nghĩ đến dị vật nội nhãn → Hỏi tiền sử CT

- LS: Các TC giống như VT xuyên NC
- CLS: Xquang: Thấy hình ảnh dị vật nếu dị vật cản quang

  Siêu âm: Thấy hình ảnh dị vật
- Điều trị: Có dị vật thì cần phải lấy ra

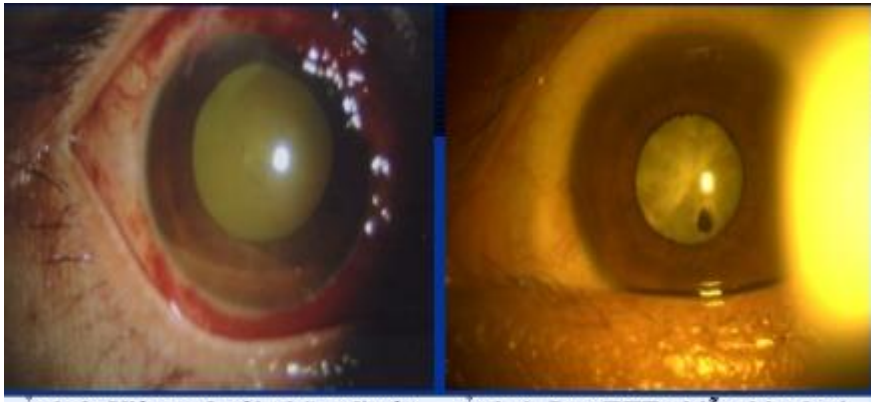

Ảnh 3: Viêm mủ nội nhãn, dị vật nội nhãn

Ảnh 4: Đục TTT nhiễm kim loại

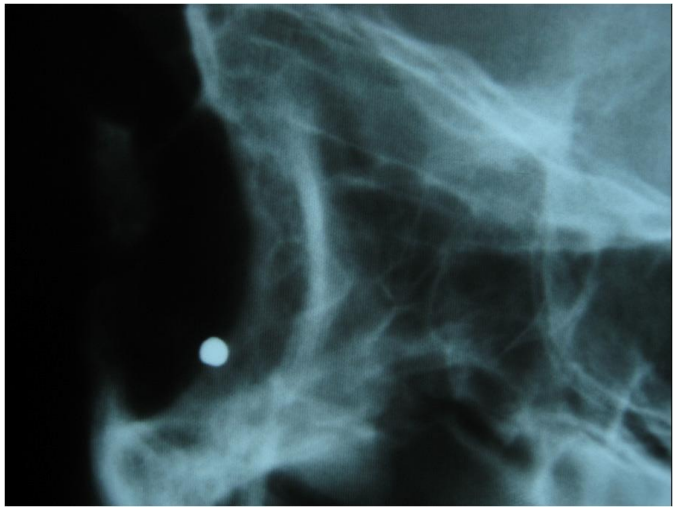

C. Vết thương mi mắt

- Cần khâu 2 lớp để VT phục hồi lại
- Tổn thương góc trong cần thăm dò lệ đạo:

  - Đứt LQ trên: có thể không cần khâu phục hồi (quan điểm cũ: LQ trên 30%, Lệ quản dưới 70 %) (quan điểm mới: chức năng lệ quản trên và dưới như nhau -> khâu phục hồi, đặt ống silicon nếu có thể)

  - Đứt LQ dưới: khâu phục hồi+ đặt ống silicon

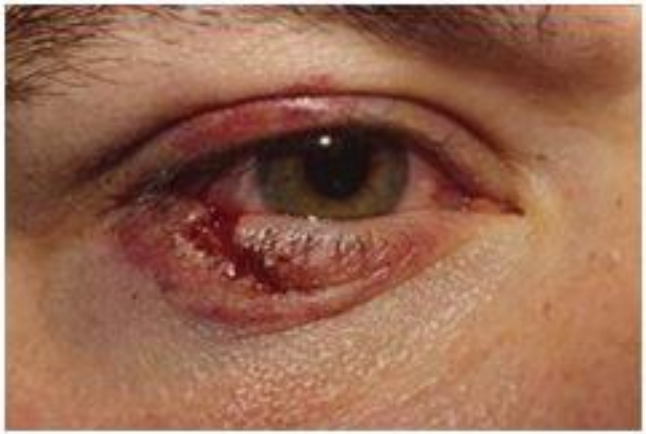

BỎNG MẮT

Bỏng mắt là tình trạng tổn thương nhãn cầu và phần phụ do

1. Yếu tố vật lý:

- Tác nhân thường là ngọn lửa, kim loại nóng chảy
- Tổn thương chủ yếu ở da mi và mặt ngoại NC

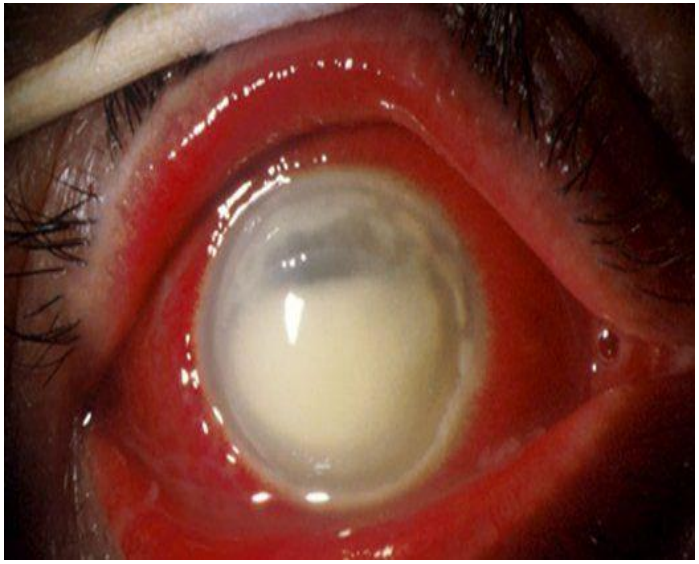

2. Yếu tố hóa học :

- Base : thường gây tổn thương sâu và nặng nề
- Acid : tổn thương ở cả mi và nhãn cầu

1. Lâm sàng:

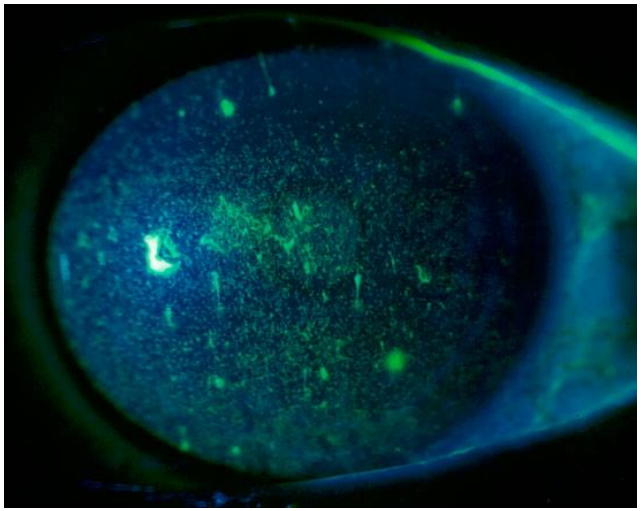

- Cơ năng: Đau nhức, TL giảm tùy thuộc tổn thương
- Thực thể: Tổn thương trên KM, GM.

chia làm 4 mức độ (em xem lại phân độ nhé, vì trên lâm sàng sẽ phân độ dựa vào mức độ thiếu máu vùng rìa là chính), có những trường hợp GM trợt rộng thôi, nhưng KM thiếu máu 360 độ thì thuocj dạng nặng rồi)

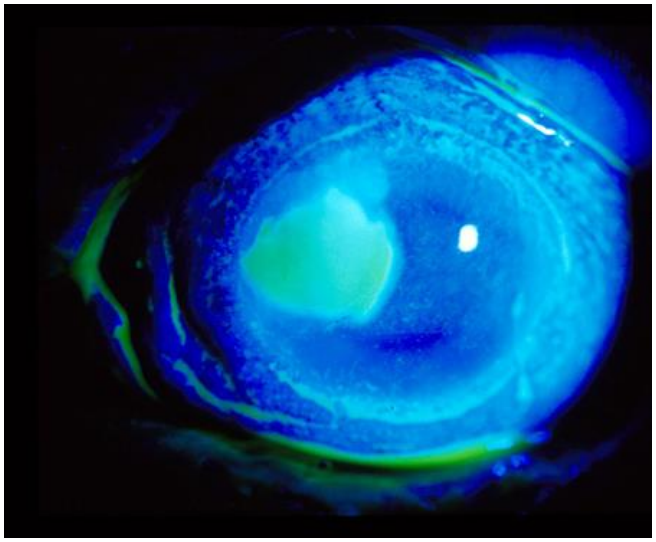

- Mức độ nhẹ: Chỉ có cương tụ kết mạc TT biểu mô dạng chấm nông
- Mức độ trung bình: Phù KM, Trợt biểu mô GM

- Mức độ nặng: Phù KM, xuất huyết KM, hoại tử biểu mô GM, nhu mô GM phù đục

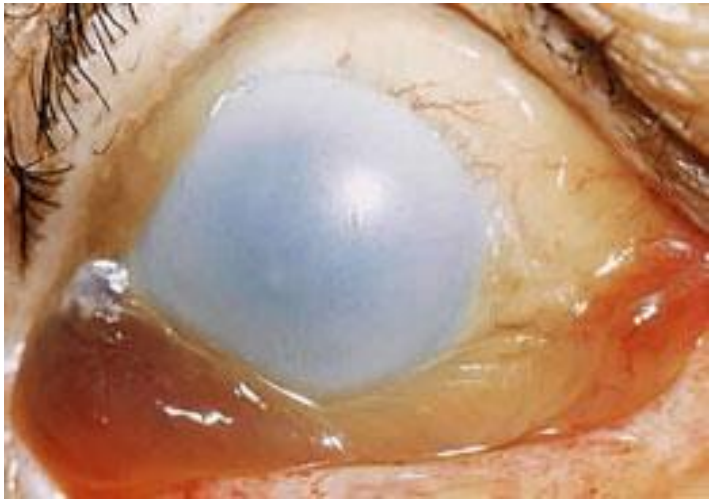

- Mức độ rất nặng: KM bị hoại tử, GM đục trắng như men sứ

2. Điều trị

➢ Sơ cứu tại chỗ

- Loại trừ tác nhân gây bong ra khỏi túi kết mạc, bề mặt Nc và mi
- Rửa mắt thật nhiều và kéo dài bằng bất kỳ nguồn nước sạch nào sẵn có từ 20-30p

➢ Tuyến chuyên khoa

- Rửa mắt bổ sung : rửa đến khi pH về trung tính
- Không dùng các dung dịch trung hòa
- Chống nhiễm trùng: Dùng KS tại chỗ và toàn thân
- Chống viêm mạnh: nhất là các trường hợp bỏng hóa chất (corticoid tại chỗ liều cao)
- Chống dính:
  - ✓ Phòng dính mi cầu
  - ✓ Phòng dính ĐT

- Tăng cường dinh dưỡng kết giác mạc
- Giảm đau, an thần
- Theo dõi toàn thân: nếu có bỏng toàn thân kèm theo
- Phẫu thuật

• Cấp cứu
• Xử trí biến chứng

4. Biến chứng

➢Biến chứng sớm:

- Thủng giác mạc
- Viêm màng bồ đào:

thường gặp sau bỏng do chất kiềm.

- Tăng nhãn áp thứ phát
- Đục thể thủy tinh

➢ Biến chứng muộn:

- Mi mắt: sẹo co kéo gây lộn mi, lông quặm, lông xiêu
- Tắc lệ đạo.
- Dính mi-cầu

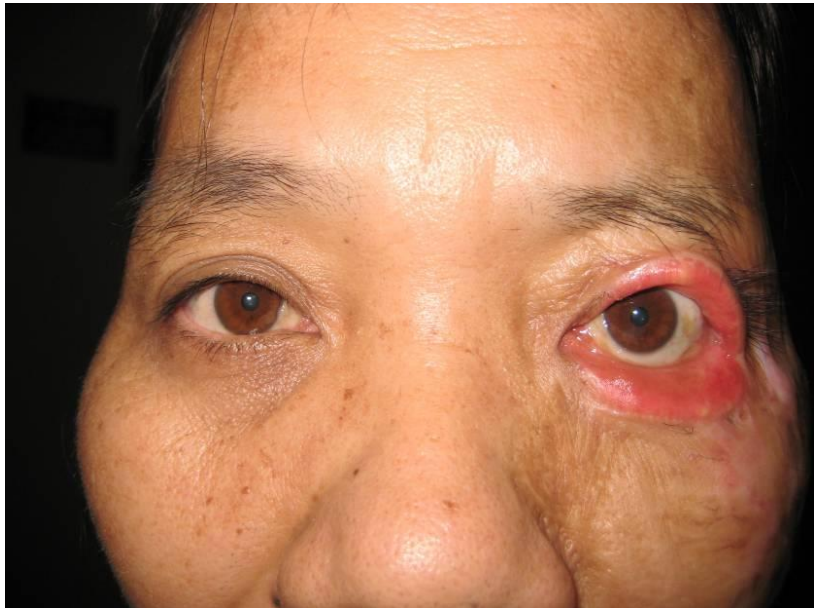

- Sẹo giác mạc: làm giảm hoặc mất thị lực.
- Tân mạch giác mạc
- Khô mắt
- Teo nhãn cầu

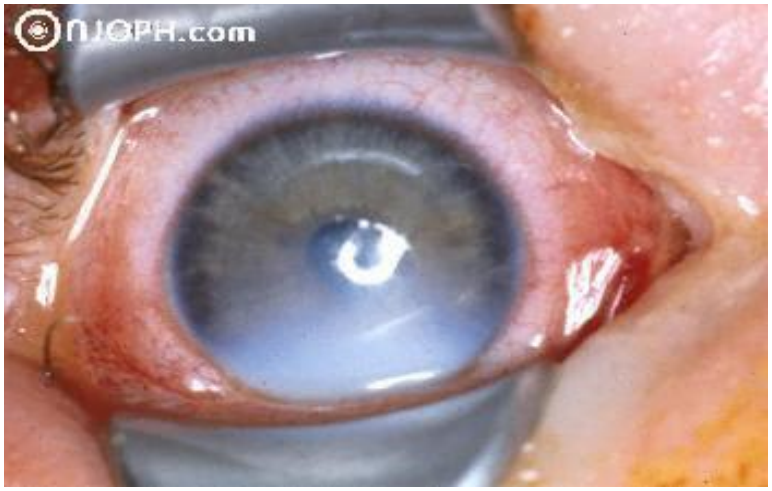

Thank you